

Caso anatomoclínico

Teresa C Cuesta Mejías,* Hilda Mendoza Ramón,* Claudio A Ramírez Cerda,**
Luis Ramos Durán,*** Enrique Klériga Grossberger****

HISTORIA CLÍNICA

Dr. Claudio Ramírez Cerda

Femenina de 31 años de edad, que inicia su padecimiento actual en noviembre del 2002. Consultó a su médico por un cuadro de cefalea intensa y difusa, edema palpebral izquierdo (superior e inferior), así como obstrucción nasal y vértigo ocasional.

Comentó que desde hacía tres años padecía de obstrucción nasal, razón por la que consultó a más de un facultativo. Durante ese tiempo sus síntomas fueron señalados como sinusitis de repetición, y tratados con antihistamínicos, esteroides y antibióticos de amplio espectro. Las manifestaciones remitían parcialmente y por poco tiempo, reapareciendo una y otra vez.

Refirió alergia a penicilina y amoxicilina. Tabaquismo positivo durante ocho años, suspendido en los últimos ocho meses. Sin antecedentes patológicos familiares.

A la exploración física se verifica exoftalmos izquierdo, asociado a edema palpebral. Se reporta campimetría normal, sin evidencias clínicas de afección de pares craneales ni defectos motores. Dentro de los exámenes de laboratorio practicados a su ingreso, la

biometría hemática y estudios de la coagulación se registraron en límites normales, con discreta linfocitosis (45%). El examen general de orina reveló turbidez, leucocitos: 5-10 x campo, abundantes bacterias y células epiteliales descamadas. Se interpretaron las alteraciones urinarias como cuadro de sepsis, la cual respondió rápidamente a la antibioticoterapia.

Como parte de los estudios indicados para el abordaje del padecimiento que motivó su consulta, se indicó tomografía axial computada (TAC) y resonancia magnética nuclear

(IRM). Las imágenes han estado disponibles en el Servicio de Imagenología y se anexaron en los resúmenes de la historia.

Con los datos que hemos comentado hasta el momento: ¿Existe alguna opinión?

Dra. Irán Roldán de la O (R-4, Medicina Interna): *Me resulta algo llamativa la linfocitosis. ¿Cómo se interpretó?*

Dr. Claudio Ramírez Cerda: *No disponemos de estudios evolutivos para comparar. Pensamos que podría tener alguna relación con el cuadro séptico urinario a su ingreso.*

ESTUDIOS DE IMAGEN

Dr. Luis Ramos Durán

Con base en las imágenes disponibles, ¿algún residente de imagenología desea hacer comentarios?

Dr. Jorge López Rosas (R-1, Imagenología): *Se trata de una lesión que ocupa el seno esfenooidal, expansiva, con componente intracraneal, que en mi opinión es de carácter neoplásico.*

* Servicio de Patología Quirúrgica. Centro Médico ABC.

** Servicio de Cirugía General. Centro Médico ABC.

*** Servicio de Imagenología. Centro Médico ABC.

**** Servicio de Neurocirugía. Centro Médico ABC.

Recibido para publicación: 23/07/03. Aceptado para publicación: 31/07/03.

Dirección para correspondencia: **Dr. Teresa C Cuesta Mejías**
Centro Médico ABC. Servicio de Patología Quirúrgica.
Sur 136 núm. 116, Col. Las Américas, 01120 México, D.F.
E-mail: tcuesta@abchospital.com

Dr. Luis Ramos Durán: *Estamos de acuerdo, y en adelante nos referiremos a esta lesión como tumor.*

Se trata de un tumor con crecimiento prominente en senos paranasales, a nivel del piso medio. Tiene un componente intracraneal en relación con el ala mayor del esfenoides y crece en la cavidad del seno esfenoidal, alcanza la fosa pterigopalatina izquierda, nasofaringe y el espacio masticador intracigomático. Se extiende a la silla turca y la bordea, con involucro del seno cavernoso izquierdo y fosa temporal.

Considerando que no existe comunicación anatómica entre la cavidad anterior del cráneo y las regiones anatómicas descritas, el tumor para alcanzarlas rompe hueso, a nivel de la pared posterior del seno esfenoidal. Tras la administración de contraste, el tumor es isointenso a la sustancia gris, reforzando levemente y de modo heterogéneo, con realce dural (Figuras 1 y 2). ¿Alguien tiene alguna opinión o idea sobre posibles diagnósticos?

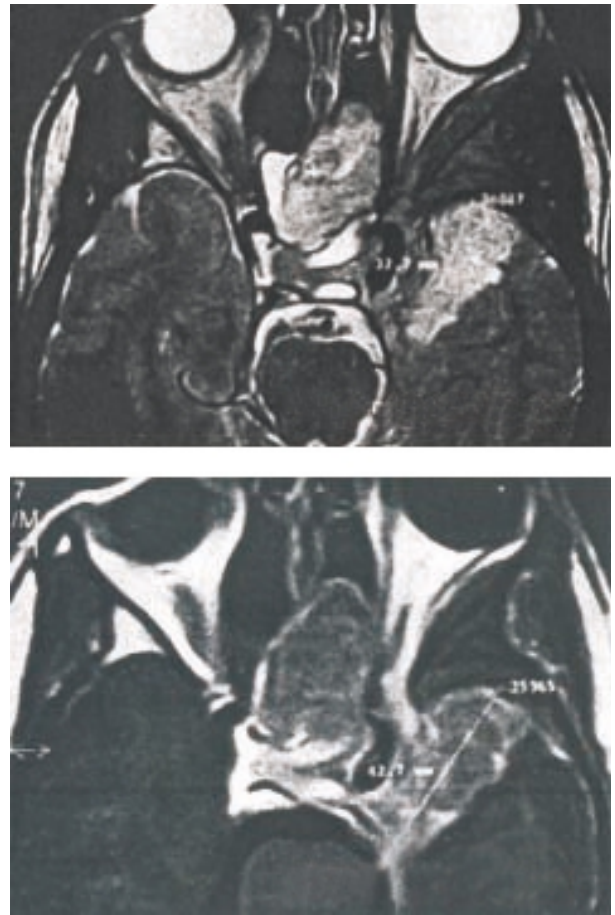
Dra. Cristina del Bosque Patoni (R-4, Imagenología): *A mi juicio, la lesión sí refuerza con el contraste y la veo hiperintensa al tejido cerebral.*

Dr. Luis Lobos Dinis (R-4, Imagenología): *Consideramos el reforzamiento leve. Es un tumor más bien isointenso al parénquima cerebral.*

Dr. José Manuel González Avilés (R-3, Cirugía General): *Valorando la edad de la paciente y las características del tumor, considero como posibles diagnósticos un carcinoma, bien sea adenocarcinoma o carcinoma de células escamosas. No se puede descartar que se trate de un sarcoma. La posibilidad de meningioma también la considero.*

Dr. Jorge López Rosas (R-1, Imagenología): *Con los datos que aporta la imagen un diagnóstico probable es el de linfoma.*

Dr. Luis Ramos Durán: *Por el crecimiento expansivo del tumor, varias pueden ser las consideraciones diagnósticas. Enumeramos algunas de ellas: angiofibroma nasofaríngeo, fibroma de seno esfenoidal, carcinoma adenoideo quístico o carcinoma escamoso, linfoma, condrosarcoma y cordoma. Valoramos además, como se comentó*



Figuras 1 y 2. Resonancia magnética nuclear. Tumor con crecimiento paranasal prominente y componente intracraneal.

antes, la posible ocurrencia de un meningioma. Sin embargo, dentro de estas posibilidades, a nuestro juicio, la más probable es la de un linfoma, teniendo en cuenta el tamaño del tumor, el modo de crecimiento y la edad de la paciente. Por otra parte, la pobre captación de contraste y el patrón de reforzamiento favorecen el diagnóstico presuntivo de linfoma, que fue nuestra primera consideración diagnóstica preoperatoria para este caso.

Dr. Claudio Ramírez Cerda: *La paciente fue sometida a cirugía el día 27 de diciembre, para descompresión y toma de biopsia transesfenoidal. Su evolución posquirúrgica inmediata resultó favorable y fue dada de alta al siguiente día.*

HALLAZGOS DE LA BIOPSIA

Dra. Teresa Cuesta Mejías

Se recibió para consulta transoperatoria, una muestra fragmentada, pequeña, que alcanzó 0.5 cm, suficiente para evaluación histológica. La Dra. Mendoza Ramón, a quien correspondió el diagnóstico transoperatorio, realizó extenso tisular por aplastamiento e incluyó toda la muestra para criotomía. Describiremos a continuación el aspecto citohistológico e inmunofenotípico del tumor, una vez que se completó el estudio en los cortes definitivos, con material adicional de 1.5 cm de diámetro.

La citología del tumor consistió en células de abundante citoplasma rosa pálido, con núcleo oval a redondo, de liso contorno. Los citoplasmas se fundían, unos con otros, sin que pudieran distinguirse los límites celulares (patrón sincitial). No se encontró atipia, pleomorfismo, figuras de mitosis ni necrosis tumoral. Con arreglo en nidos celulares, morulares y arremolinados, las células mostraron además seudoinclusiones nucleares (correspondientes a proyecciones del citoplasma, limitadas por membrana) y un foco aislado de calcificación no psamomatosa fue reconocido. Los cortes histológicos reproducían el aspecto citológico, destacando la presencia de zonas hipercelulares que alternaban con áreas hipocelulares, ricas en colágeno y con hialinosis perivascular. Células de aspecto epitelioide alternaron con células fusiformes alargadas. En algunas áreas la vascularización era acentuada, y focos múltiples de hemorragia reciente se hicieron evidentes (Figuras 3 y 4).

El inmunofenotipo (Figura 5) se resume en el cuadro I. Es de destacar la positividad intensa difusa para vimentina, la expresión de antígeno de membrana epitelial (EMA) y la inmunomarcación focal, intensa, para proteína S100. El índice de proliferación celular, cuantificando la expresión de Ki-67 con analizador de imagen CAS-200, resultó algo elevado. Un elemento notorio fue la expresión difusa de receptores de progesterona.

Con los elementos comentados hasta aquí, se estableció el diagnóstico de meningioma, y así fue reportado durante la consulta transoperatoria. A pesar de que el aspecto morfológico fue característico, resultó desconcertante la localización, el modo de crecimiento y sus características imagenológicas.

Consideramos que, tratándose de un meningioma, no es un caso común, pues la extensión extracraneal paranasal de meningiomas es infrecuente.¹ El origen primario de meningiomas en senos paranasales es raro, y su extensión masiva a la base anterior del cráneo posible.² Como grupo, los meningiomas extracraneo-espinales constituyen menos del 1% de los meningiomas. La mayor de las series revisadas (Fernández-Liesa 1991) registra 60 casos, todos diagnosticados luego del estudio histológico. En su localiza-

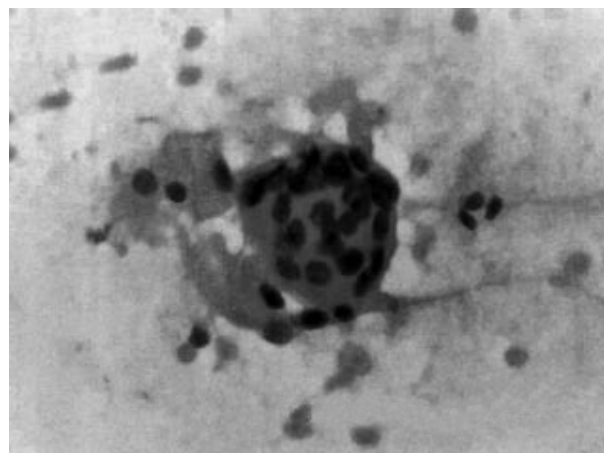


Figura 3. Meningioma. Extendido citológico (HE, 400X). Nidos celulares con patrón sincitial.

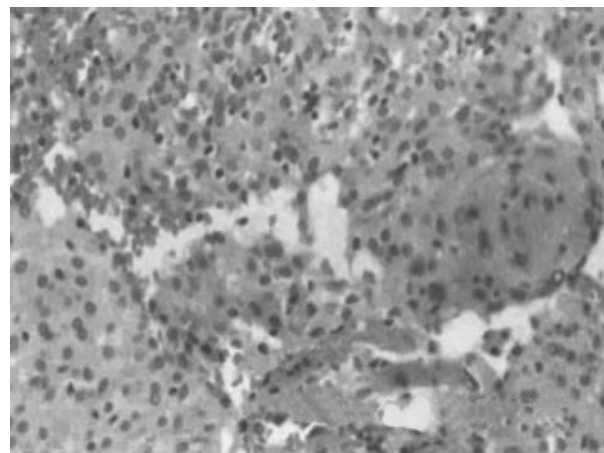


Figura 4. Meningioma. Corte histológico (HE, 400X). Células epitelioides con arreglo morular alternan con células fusiformes. Hemorragia focal reciente.

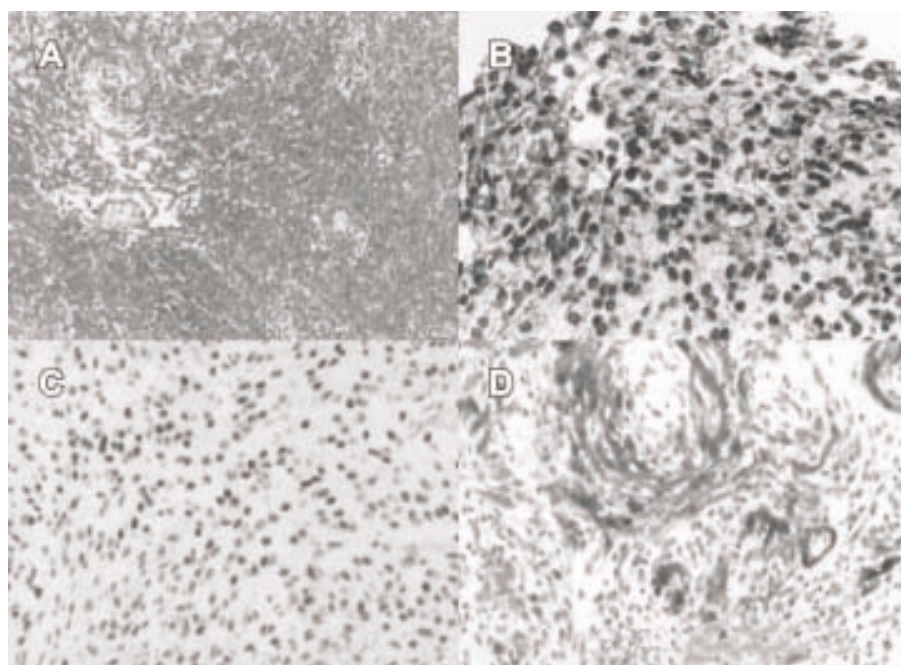


Figura 5.

Inmunofenotipo. A: Vimentina. B: Proteína S100. C: Receptores de progesterona (tinción nuclear). D: Antígeno de membrana epitelial (patrón de membrana).

Cuadro I. Meningioma ectópico. Resultados de inmunomarcación.

Anticuerpo	Procedencia	Dilución	Resultado
Vimentina	1:500	BioGenex	+ a
EMA	1:50	BioGenex	+ b
S100	1:600	BioGenex	+ c
Citoqueratina (AE 1/3)	1:50	Biomeda	+ d
R. Estrógenos	1:100	Dako	-
R. Progesterona	1:200	Dako (40%)*	+
Ki-67	1:200	Neomarkers (4.9%)*	+

* Porcentaje de células positivas. *Abreviaturas y simbología:* EMA = Antígeno de membrana epitelial. R = Receptores. + = Positivo. - = Negativo. a = Difuso. b = Patrón de membrana. c = Focal, intenso. d = En células aisladas.

ción paranasal, es con frecuencia el otorrinolaringólogo quien primero los recibe.³

Por su localización, el caso que nos ocupa puede ser considerado un meningioma ectópico. Los meningiomas ectópicos han sido definidos y clasificados según diversos criterios. Una definición rígida considera meningioma ectópico sólo a aquellos que se han originado a partir de células aracnoideas localizadas fuera de la capa dural interna.⁴ Sin embargo, otros autores reconocen variantes, definidas según su

relación con la duramadre: I-primario (solitario): sin componente intracraneal o conexión dural; II-secundario: con conexión dural intracraneal o intraespinal; III-metastásico.⁵ Existen distinciones basadas en la localización: superficiales, también llamados subcutáneos y ubicados mayormente en cabeza, cuello y región paravertebral y los profundos de la cabeza, cuello, cráneo, intraparenquimatosos cerebrales, en la cercanía de los órganos de los sentidos, mediastino y retroperitoneo.⁶

Fuera de su localización habitual, los meningiomas han sido causa frecuente de errores diagnósticos, confundiéndolos con otras neoplasias, antes, durante e incluso luego del estudio histopatológico. Así se reportan: meningioma interescapular confundido con sarcoma osteogénico;⁷ meningioma localizado en suelo de la boca confundido con tumor de glándula salival de bajo grado de malignidad;⁸ meningioma en cara lateral del cuello erróneamente diagnosticado como paraganglioma;⁹ meningioma nasofaríngeo confundido con carcinoma¹⁰ y tumor del agujero intervertebral C3-C4, inicialmente considerado como linfoma, que resultó meningioma.¹¹

Los reportes de meningiomas ectópicos han sido disímiles^{9,12-19} e incluyen: órbita, senos paranasales, fosas nasales, nasofaringe, amígdalas palatinas, oído

medio y externo, tejido subcutáneo, dedos, codo, plexo braquial, muslo (intramuscular), pie, glándula parótida, pulmón, tiroides, mediastino, ganglio linfático, retroperitoneo

La aparición de meningiomas ectópicos en sitios tan distantes que van desde la órbita hasta la planta del pie, puede ser entendida con facilidad al revisar las hipótesis patogénicas.¹⁵ La primera de ellas consiste en defectos de cierre del tubo neural, o defectos óseos traumáticos, que propician el atrapamiento extradural de células aracnoideas, durante o después de la embriogénesis. Otra hipótesis describe la migración de células aracnoideas a través de las vainas de nervios craneales o periféricos durante el desarrollo. La metaplasia de células de la vaina nerviosa es una propuesta alternativa, así como la existencia de una célula madre capaz de diferenciarse en una u otra dirección. Estos mecanismos patogénicos se ilustran en las figuras 6 y 7.

Los meningiomas ectópicos primarios son raros. La edad promedio de presentación es de 31 años, lo que coincide con este caso, y resulta significativamente inferior a la edad de presentación de los meningiomas habituales. No muestran predominio femenino y ocasionalmente se han asociados a neurofibromatosis.^{9,20} No existen antecedentes familiares conocidos de neurofibromatosis en esta paciente, ni estigmas clínicos que lo sugieran, pero la exclusión de dicha posibilidad requeriría estudio citogenético.

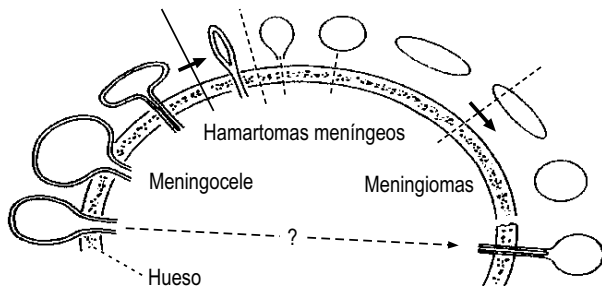


Figura 6. Mecanismos patogénicos. Tomado de: Lopez DA, Silvers DN, Helwig EB. *Cutaneous meningiomas: A clinicopathologic study.* Cancer 1974; 34: 728.

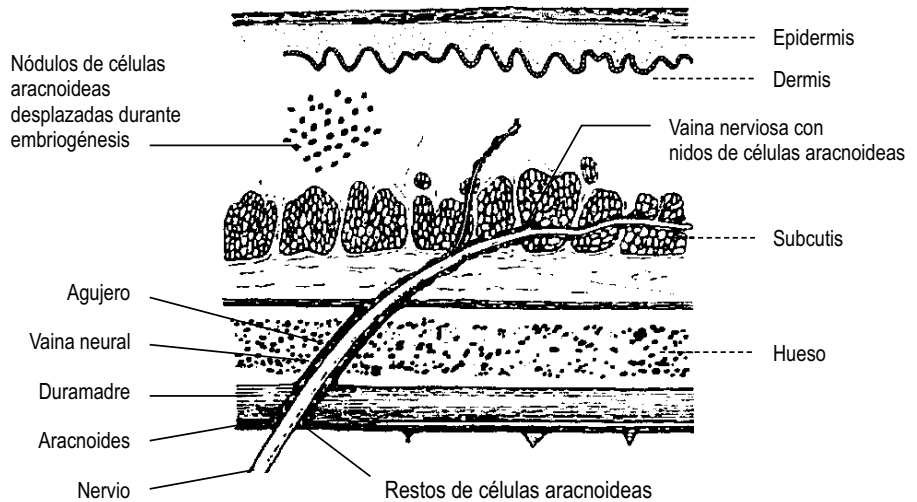


Figura 7. Mecanismos patogénicos. Tomado de: Lopez DA, Silvers DN, Helwig EB. *Cutaneous meningiomas: A clinicopathologic study.* Cancer 1974; 34: 728.

El diagnóstico de certeza de los meningiomas ectópicos descansa en el estudio histopatológico,³ siendo la mayor contribución de los estudios de imágenes la determinación de la extensión tumoral.^{21,22}

Su aspecto en el orden clínico, imagenológico e histopatológico no es distintivo. Se han reconocido tumores benignos y malignos, con franco predominio de los primeros.^{1,23} Algunos autores los han relacionado con subtipos histológicos específicos (transicional, fibroblásticos, angiomatosos y sincitiales).²⁰

El tratamiento de elección es la resección quirúrgica, tan amplia como sea posible. A pesar de su naturaleza mayoritariamente benigna, algunos casos muestran tendencia a la recurrencia local, por la imposibilidad de resección quirúrgica total; en tales casos se recomienda radioterapia adyuvante.^{24,25}

La ocurrencia concomitante de linfoma cerebral primario y meningioma ha sido reportada.²⁶ Sin embargo, no hay evidencias que nos hagan pensar en esa posibilidad para este caso. No obstante, debemos considerar que sólo ha sido estudiada una muestra del tumor y, cuando la exéresis amplia tenga lugar como se prevé, el resto de la lesión deberá ser evaluada.

La correlación clínico-quirúrgica-imagenológica e histopatológica permite en este caso integrar el diagnóstico en estudio definitivo de: meningioma transicional, ectópico, secundario (intra-extra-craneal), profundo, con crecimiento prominente en el seno esfenoidal.

Como curiosidad, se ha reportado la ocurrencia de meningioma ectópico primario en seno paranasal de un caballo.²⁷

¿Algún comentario, dudas o experiencias semejantes?

Dr. José Manuel González Avilés (R3-Cirugía General): *En un caso así, es posible hacer proteína ácida gliofibrilar para excluir glioma, actina para excluir tumor muscular y queratina pensando en carcinoma. Mi pregunta: ¿es posible hacerlo en este caso?*

Dra. Teresa Cuesta Mejías: *La respuesta es que sí se puede hacer. Sin embargo, la inmunomarcación se orienta según el aspecto histológico del tumor. En un caso con las características descritas, no es necesario realizar inmunomarcación para excluir carcinoma, cuando estamos hablando de una neoplasia citohistológicamente benigna. Por otra parte, el aspecto de la neoplasia no es en modo alguno glial ni muscular.*

Dr. Carlos Ortiz-Hidalgo (Servicio Patología Quirúrgica): *Al respecto añadiría que, aunque en ocasiones la inmunohistoquímica nos da sorpresas, el inmunofenotipo aisladamente no hace el diagnóstico de las neoplasias. Se trata de una correlación entre las características histológicas y la inmunomarcación. Un comentario adicional, con relación a la patogénesis, es la relación anatómica que existe entre la aracnoides y la vaina neural; de modo tal que el perineurio y meningotelio comparten normalmente características estructurales, funcionales e inmunofenotípicas.*

Dra. Teresa Cuesta Mejías: *Respecto a la expresión de receptores de progesterona en meningiomas, debemos destacar que es un evento reportado cada vez con mayor frecuencia y tiene significado pronóstico así como terapéutico.^{28,29} La expresión de receptores de progesterona se registra en relación inversa a la expresión de Ki-67 (marcador de proliferación celular),³⁰ como está ocurriendo justamente en este caso, si se comparan entre sí (8:1, a favor de receptores de progesterona). Este perfil inmunofenotípico es propio de meningiomas benignos con poca tendencia a la recurrencia local, aunque el factor predictivo de recurrencias con mayor valor independiente, en los meningiomas, continúa siendo la reseccabilidad quirúrgica. El índice de proliferación celular resultó relativamente alto (4.9%) si se toman como referencia los valores de proliferación celular de meningiomas típicos (< 4%); sin embargo, es un resultado coherente con la tendencia expansiva progresiva que ha demostrado este tumor. El tratamiento hormonal como adyuvante en meningiomas se ha ido integrando recientemente al arsenal terapéutico.²⁸ La alta expresión de receptores de progesterona podría aprovecharse con fines terapéuticos, en este caso, considerando que, dado su crecimiento y localización, resulta difícil garantizar su completa extirpación quirúrgica. Sobre el inmunofenotipo, cabe añadir que la expresión intensa focal de proteína S100 es un elemento que avala la probable histogénesis de esta neoplasia meningotelial a partir de elementos relacionados con vaina neural, pues la inmunomarcación con S100 es propia (aunque no exclusiva) de tumores originados en vaina nerviosa periférica. Este resultado es muy coherente con la noción referida por el Dr. Ortiz en sus comentarios.*

Dr. Leopoldo Guzmán Navarro (Servicio Cirugía): *¿Qué ha sucedido con la paciente después del*

diagnóstico? ¿Será posible o no la total exéresis quirúrgica?

Dr. Jaime Laventman Grimberg: *En mi opinión es posible que la resección supere al 90% del volumen tumoral. Si no se lograra su total extirpación, creo que se consideraría la radioterapia y, como mencionó, la Dra. Cuesta, quizá pueda intentarse terapia hormonal.*

Dr. Claudio Ramírez Cerda: *La paciente ha evolucionado satisfactoriamente y se prepara para una reintervención, con fines exéresis, en las siguientes semanas.*

CONCLUSIONES

Los meningiomas ectópicos (fuera de su localización habitual) constituyen un reto diagnóstico y ocasionalmente terapéutico. Su baja frecuencia y la aparición en sitios inesperados condicionan que sean olvidados en la lista de los diagnósticos diferenciales o confundidos con neoplasias de mayor agresividad biológica.

Sirva este caso para recordar que los meningiomas, además de su localización cráneo-espinal habitual, pueden ser encontrados en prácticamente cualquier órgano y espacio corporal.

Deben ser sistemáticamente considerados en el diagnóstico diferencial de las neoplasias de cabeza y cuello, incluyendo los senos paranasales.

COMENTARIOS

Durante la redacción de este trabajo la paciente fue reintervenida (12 de febrero del presente), por un equipo quirúrgico multidisciplinario integrado por neurocirujanos y otorrinolaringólogos. El procedimiento tuvo una duración total de ocho horas. Incluyó un primer tiempo a cargo de otorrinolaringólogos, quienes efectuaron abordaje sublabial para maxilectomía parcial, antrostomía parcial izquierda, esfenoidectomía parcial y etmoidectomía anterior y posterior. Continuaron la intervención los neurocirujanos, efectuando craneotomía frontoparietal izquierda. Así, en un laborioso desempeño conjunto, se consiguió extirpar totalmente el tumor, sin complicaciones transoperatorias ni posquirúrgicas. La *figura 8* ilustra el material obtenido tras este procedimiento, que se recibió fragmentado, en varios tiempos, y fue

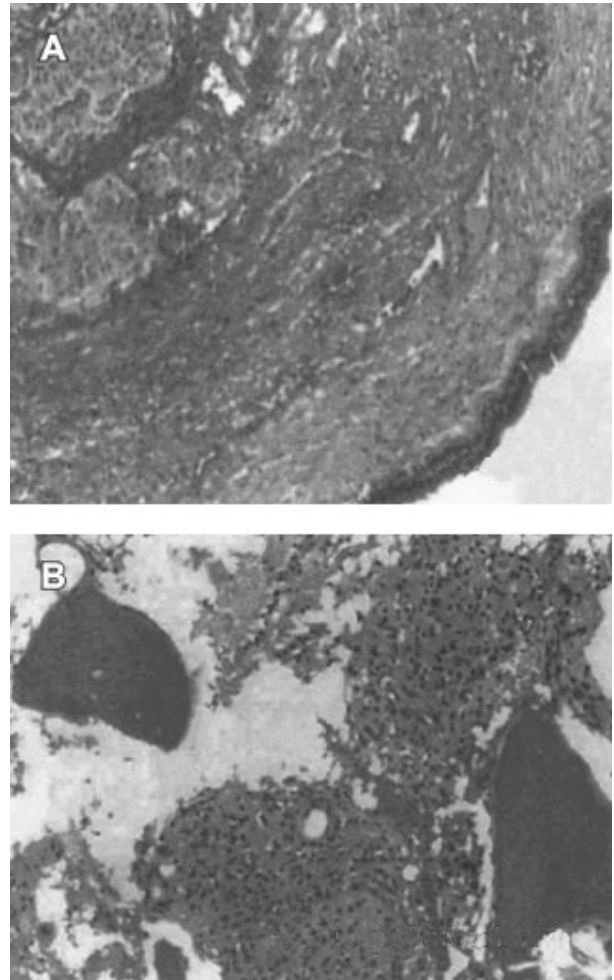


Figura 8. *Espécimen procedente de resección tumoral(HE, 250X). A: Tumor en mucosa respiratoria. B: Penetración del tumor a los espacios medulares del hueso.*

reevaluado en consulta transoperatoria. El espécimen en conjunto alcanzó 10 cm en su diámetro mayor. Resultó notoria la relación de la neoplasia con el revestimiento mucoso (respiratorio) de los senos paranasales. Se corroboró la estirpe meningotelial del tumor, de tipo transicional-sincitial, y quedó excluida definitivamente la posible existencia de linfoma concomitante. En cortes histológicos, se demostró que la neoplasia vulneró el plano óseo, penetrando a los espacios medulares del hueso.

La paciente ha continuado evolucionando favorablemente hasta donde sabemos.

AGRADECIMIENTOS

A José Evaristo Torres y al cuerpo técnico, por las excelentes preparaciones histológicas y de inmunohistoquímica. A los Drs. Jesús Javier Baquera Heredia y Beatriz de León Bojorge, por sus respectivas participaciones durante la interpretación transoperatoria inicial y la evaluación definitiva del material procedente de tumorectomía. Al Dr. Carlos Ortiz-Hidalgo por su colaboración en el procesamiento de las imágenes histológicas.

BIBLIOGRAFÍA

- Morris K M, Campbell D, Stell P M, Mackenzie I, Miles J B. Meningiomas presenting with paranasal sinus involvement. *Br J Neurosurg* 1990; 4: 511-515.
- Stankiewicz C, Kowalska B, Jaskiewicz K. Meningiomas of the nose and paranasal sinuses. *Otolaryngol Pol* 2000; 54: 355-359.
- Fernandez LR, Rivares EJ, Perez OJ, Ros ML, Gambo GP et al. Primary meningioma of the nose and the paranasal sinus. *Ann Otolaryngol Chir Cervicofac* 1991; 108: 34-37.
- Qasho R, Celli P. Ectopic dural osteolytic meningioma. *Neurosurg Rev* 1998; 21: 295-8.
- Tampieri D, Pokrupa R, Melason D, Ethier R. Primary ectopic meningioma of the neck: MR features. *J Comput Assist Tomogr* 1987; 11: 1054-1056.
- López DA, Silvers DN, Helwig EB. Cutaneous meningiomas: A clinicopathologic study. *Cancer* 1974; 34: 328.
- Cristopherson LA, Finelli DA, Wyatt-Ashmead J, Likavec MJ. Ectopic extraspinal meningioma: CT and MR appearance. *Am J Neuroradiol* 1997; 18: 1335-1337.
- Hameed A, Gokden M, Hanna EY. Fine-needle aspiration cytology of a primary ectopic meningioma. *Diagn Cytopathol* 2002; 26: 297-300.
- Malca SA, Roche PH, Tomassin JM, Pellet W. An unusual cervical tumor: Meningioma. A propos of a case of petrous origin. Review of the literature of meningioma presenting as cervical mass. *Neurochirurgie* 1994; 40: 96-108.
- Weinberg JM, Birt BD, Lewis AJ, Nedzelskii JM. Primary meningioma of the nasopharynx: case report and review of ectopic meningioma. *J Otolaryngol* 1985; 14: 317-322.
- Achari G, Behari S, Mishra A, Pandey R, Jain VK. Extradural meningioma en-plaque of the cervical cord. *Neurol Res* 2000; 22: 351-353.
- Kaur A, Shetty SC, Prasad D, Nirmala V. Primary ectopic meningioma of the palatine tonsil—a case report. *J Laryngol Otol* 1997; 111: 179-181.
- Hu B, Pant M, Cornford M, Walot I, Peng SK. Association of primary intracranial meningioma and cutaneous meningioma of external auditory canal: A case report and review of the literature. *Arch Pathol Lab Med* 1998; 122: 97-99.
- Dauggard S. Ectopic meningioma of a finger. Case report. *J Neurosurg* 1983; 58: 778-780.
- Anderson SE, Johnston JD, Zaludek CJ, Stauffer E, Steinbach LS. Peripheral nerve ectopic meningioma at the elbow joint. *Skeletal Radiol* 2001; 30: 639-642.
- Singh RV, Yeh JS, Broome JC, Campbell DA. Primary ectopic intramuscular meningioma of the thigh. *Clin Neurol Neurosurg* 1993; 95: 245-247.
- Tomaru U, Hasegawa T, Hasegawa F, Kito M, Hirose T, Shimada T. Primary extracranial meningioma of the foot: A case report. *Jpn J Clin Oncol* 2000; 30: 313-317.
- Falleni M, Roz E, Dessy E, Del Curto B, Braidotti P, Gianelli U, Pietra GG. Primary intrathoracic meningioma: Histopathological, immunohistochemical and ultrastructural study of two cases. *Virchows Arch* 2001; 439: 196-192.
- Huszar M, Fanburg JC, Dickersin GR, Kirshner JJ, Rosenberg AE. Retroperitoneal malignant meningioma. A light microscopic, immunohistochemical, and ultrastructural study. *Am J Surg Pathol* 1996; 20: 492-499.
- Spraul CW, Gareis O, Lang GK. Primary extradural meningioma of the orbits: a report of a patient and review of the literature. *Klin Monatsbl Augenheild* 1996; 209: 322-327.
- Kershisnik M, Callender DL, Batsakis JG. Extracranial, extraspinal meningiomas of the head and neck. *Ann Otol Rhinol Laryngol* 1993; 102: 967-970.
- Geoffroy A, Lee YY, Jin BS, Wallace S. Extracranial meningiomas of the head and neck. *Am J Neuroradiol* 1984; 5: 599-604.
- Sadar ES, Conomy JP, Benjamin SP, Levine HL. Meningiomas of the paranasal sinuses, benign and malignant. *Neurosurgery* 1979; 4: 227-232.
- Jiang RS, Chang KM, Hsu CY. Endoscopy sinus surgery for ethmoid sinus meningioma. *Zhonghua Yi Xue Za Zhi* 2000; 63: 158-161.
- Swain RE Jr., Kingdom TT, Del Gaudio JM, Muller S, Grist WJ. Meningiomas of the paranasal sinuses. *Am J Rhinol* 2001; 15: 27-30.
- Ildan F, Bagdatoglu H, Boyar B, Hacıyakupoglu S, Gonlusen G, Turali N. Combined occurrence of primary cerebral lymphoma and meningioma. *Neurosurg Rev* 1995; 18: 45-48.
- Kreeger JM, Templer A, Tumquist SE, Bailey KL, Johnson PJ, Wilson DA. Paranasal meningioma in a horse. *J Vet Diagn Invest* 2002; 14: 322-325.
- Strik HM, Strobelt I, Pietsch-Breitfeld B, Iglesias-Rozas JR, Will B, Meyermann R. The impact of progesterone receptor expression on relapse in the long-term clinical course of 93 benign meningiomas. *In Vivo* 2002; 16: 265-270.
- Blankenstein MA, Verheijen FM, Jacobs JM, Donker TH, van Duijnhoven MW, Thijssen JH. Occurrence, regulation, and significance of progesterone receptors in human meningioma. *Steroids* 2000; 65: 795-800.
- Tonn JC, Ott MM, Bouterfa H, Kerhau S, Kapp M, Muller-Hermelink HK, Roosen K. Inverse correlation of cell proliferation and expression of progesterone receptors in spheroids and monolayer cultures of human meningiomas. *Neurosurgery* 1997; 41: 1152-1159.